



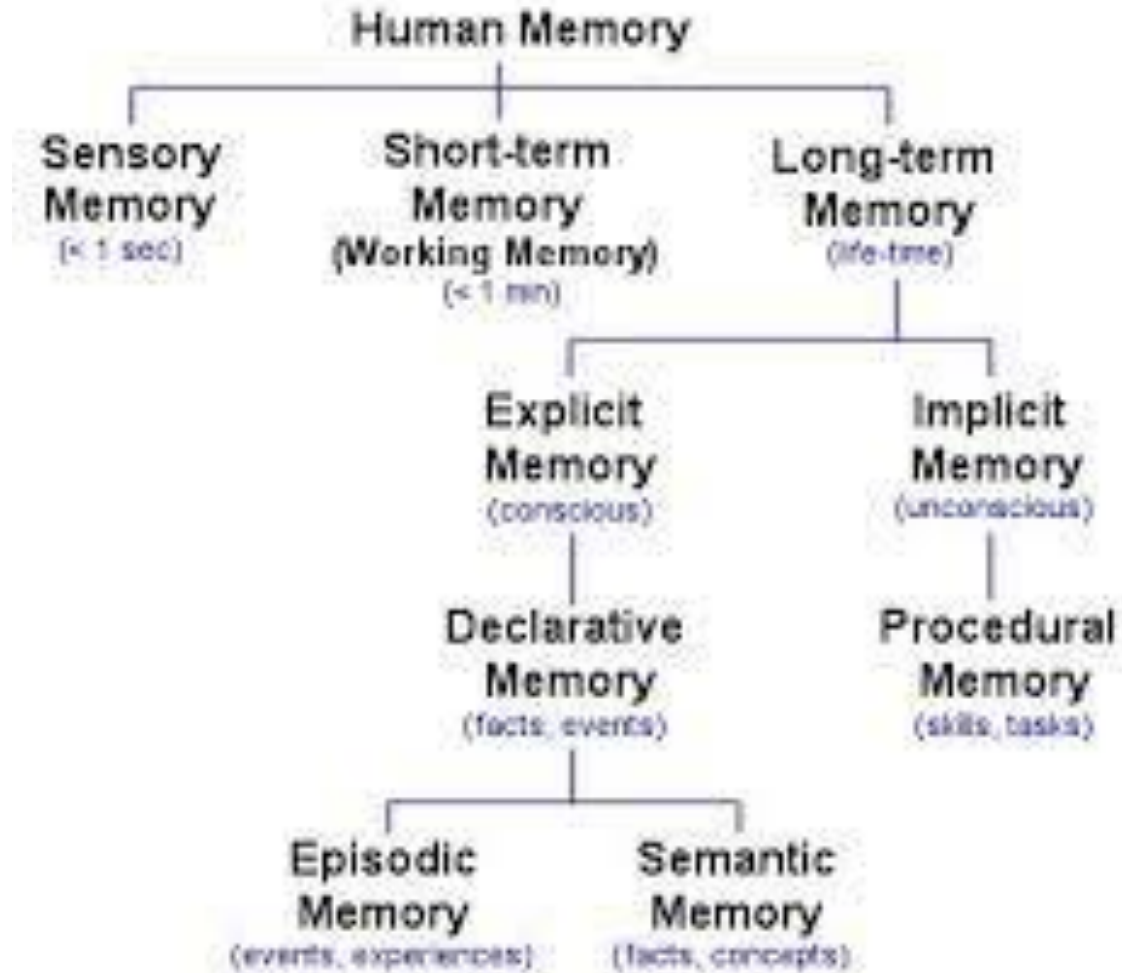
www.neucare.eu



The assessment of Episodic Visual Memory Rey Complex Figure Test (RCFT)

November 23th, 2021

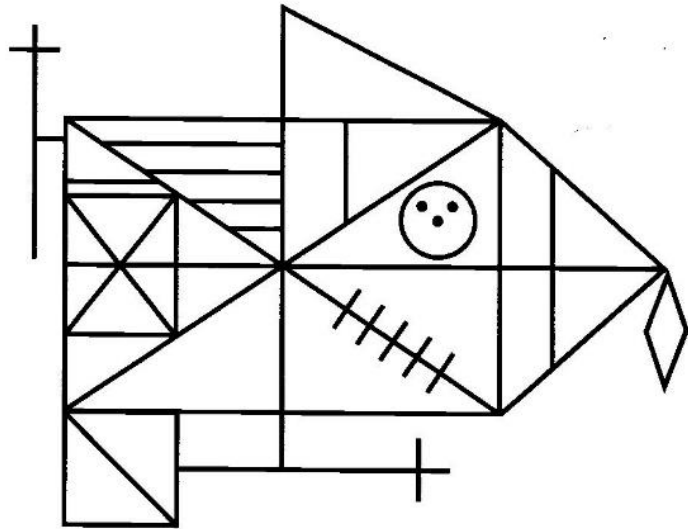
Memory stores



Memory processes

1. Attention
2. Encoding
3. Storage
4. Retrieval

Rey Complex Figure Test



Parts:

Copy

3 min: Memory retrieval

30 min: Memory retrieval

Recognition

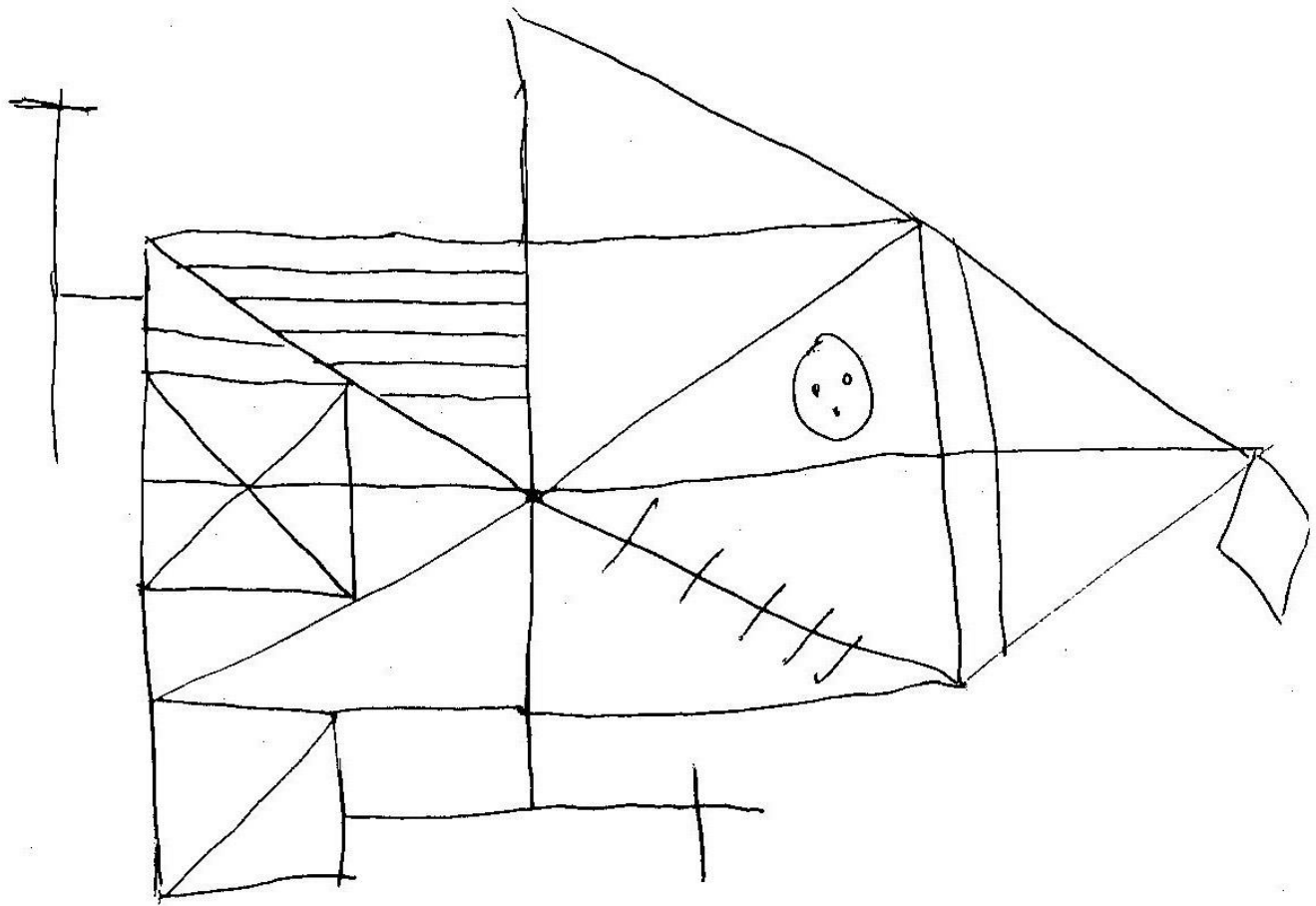
Objectives of the training

1. Improve the scoring rules
2. Understand the differences between the psychological and neuropsychological application of a test by means of the interpretation

JB Patient:
Copy

2'13"

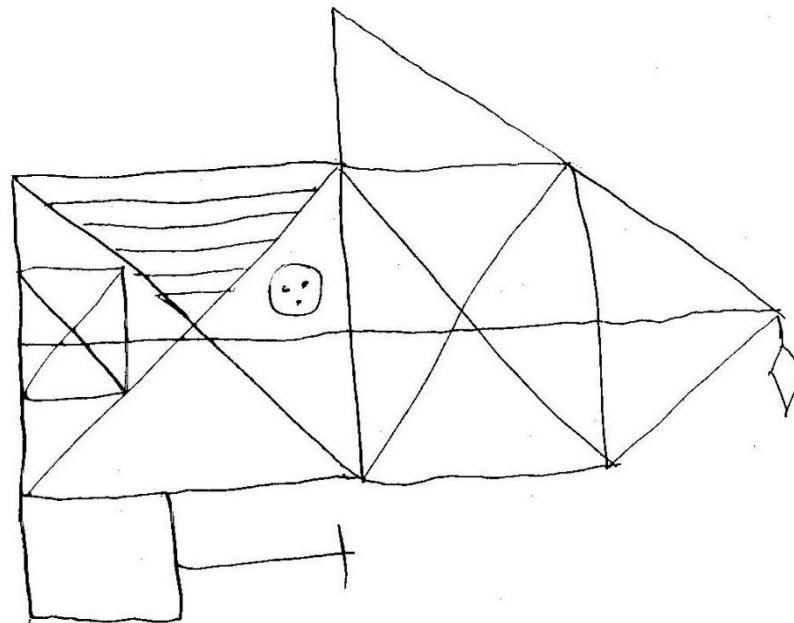
2/06/2003



JB Patient: Memory

L/06/2003

3'37"



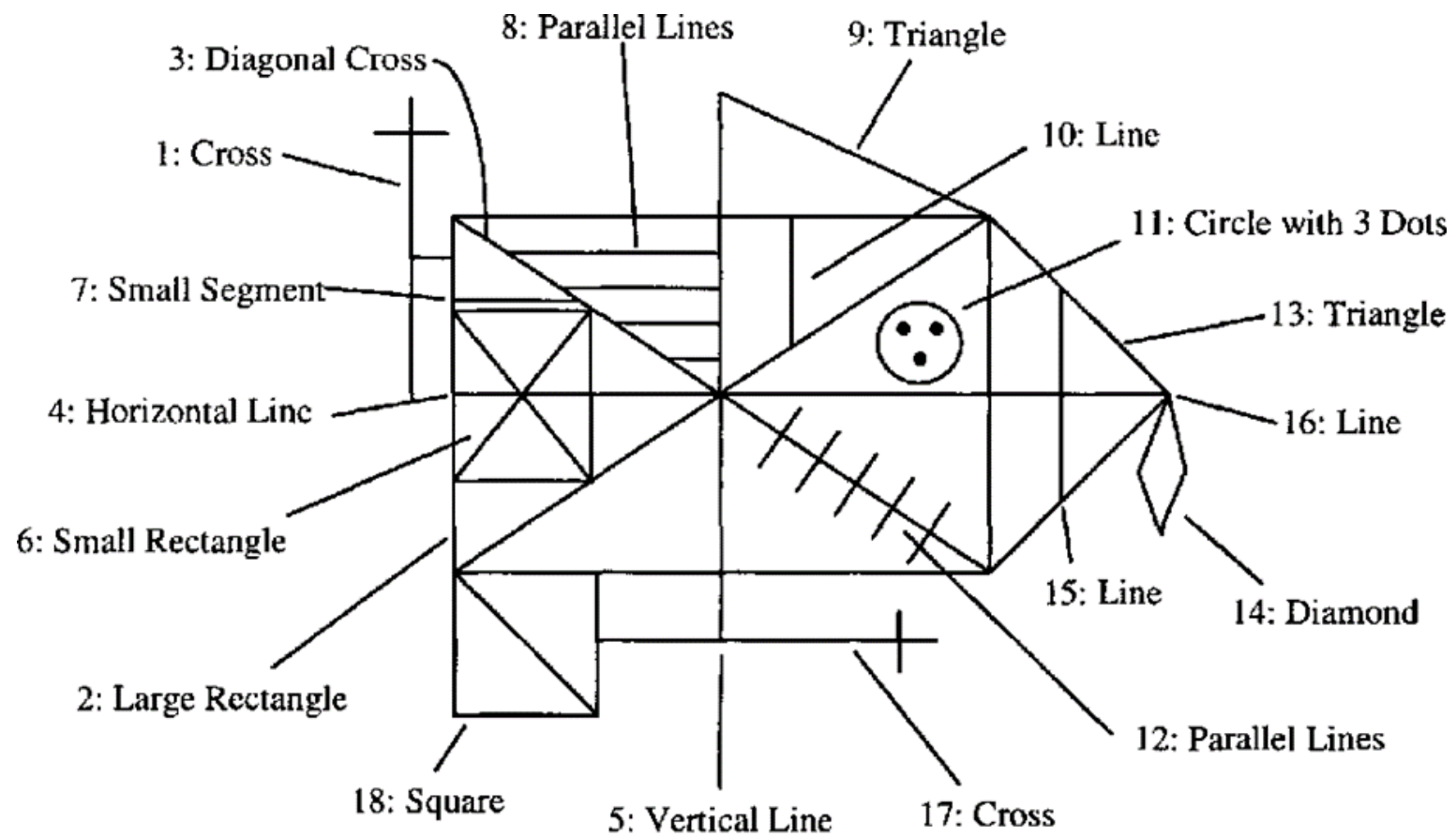


Figure 2. The Osterrieth Scoring System

Unit Correct	Placed Properly	2
	Placed Poorly	1
Unit Distorted, incomplete but recognisable	Placed Properly	1
	Placed Poorly	1/2
Absent or Unrecognisable		0

Table 1. Osterrieth marking allocation

Criterios	Copia	Memoria
1. Cruz de la esquina superior izquierda, fuera del rectángulo	2	0
2. Rectángulo grande	2	2
3. Cruz diagonal del rectángulo grande	2	1
4. Línea diagonal horizontal del rectángulo grande.	2	2
5. Línea diagonal vertical	2	2
6. Rectángulo pequeño situado dentro a la izquierda del rectángulo grande.	2	2
7. Línea que hay encima de 6.	2	0
8. Cuatro líneas paralelas en la parte superior izquierda del rectángulo grande.	2	1
9. Triángulo exterior superior sobre el rectángulo grande.	2	2
10. Línea vertical pequeña, dentro del rectángulo grande y debajo de 9.	0	0
11. Círculo con 3 puntos dentro del rectángulo grande	1	1
12. Cinco líneas paralelas que cruzan a 3, abajo, a la izquierda dentro de rectángulo grande	2	0
13. Lados de un triángulo unidos a rectángulo grande (derecha)	2	2
14. Diamante unido a 13.	2	1
15. Línea vertical dentro de 13 y paralela al lado derecho de rectángulo grande	2	0
16. Línea horizontal dentro de 13 que es continuación de 4	2	2
17. Cruz unida a la parte central inferior	2	1
18. Cuadrado unido a rectángulo grande (inferior, izquierda)	1	1
TOTAL	32	20
Puntuación T	50	35

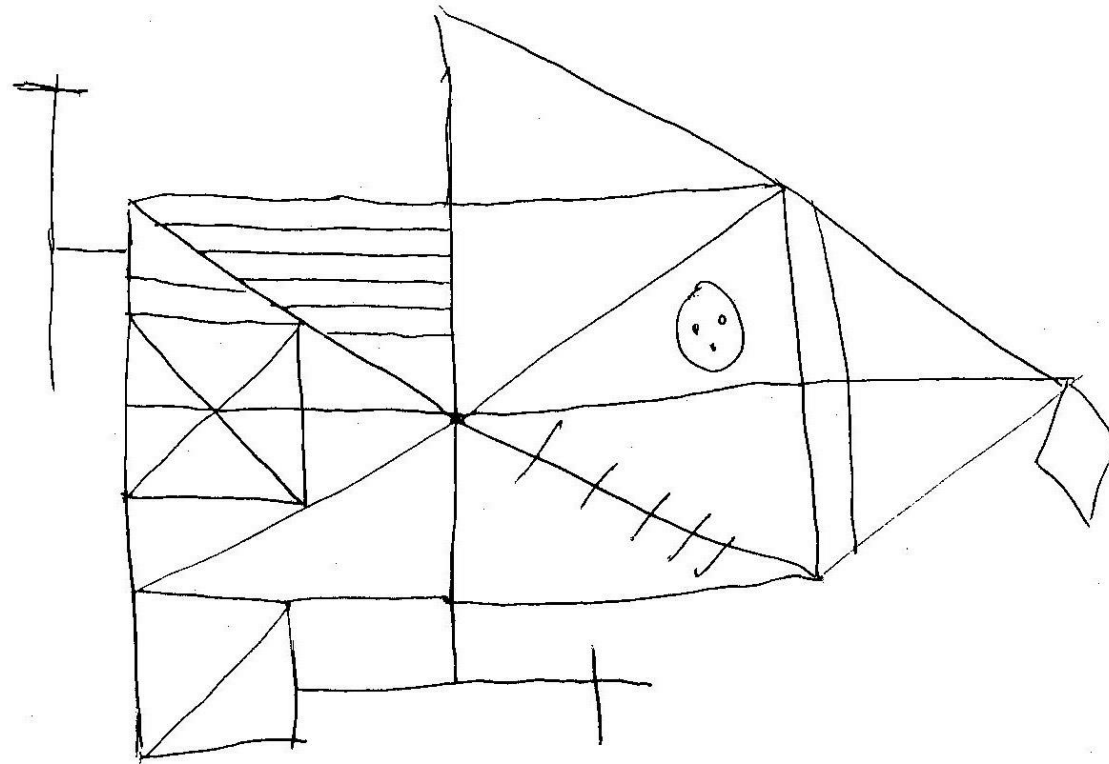
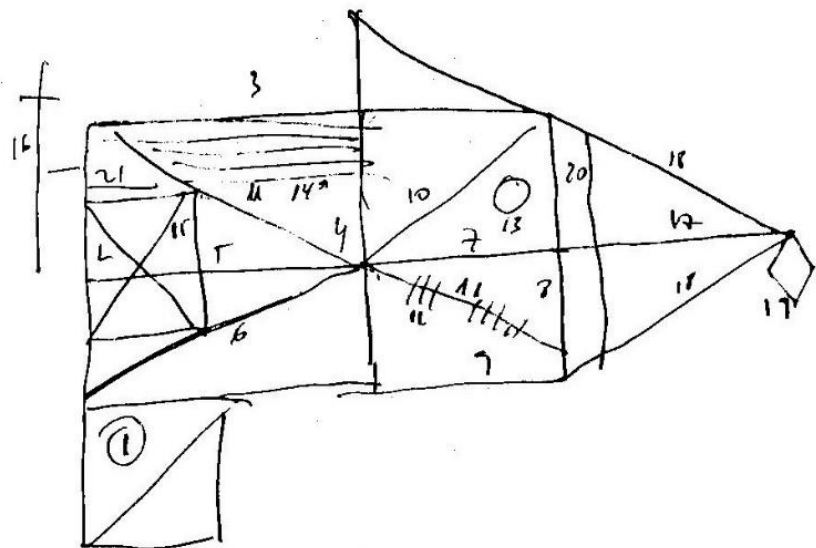
Scoring the JB patient

Scoring of the JB patient

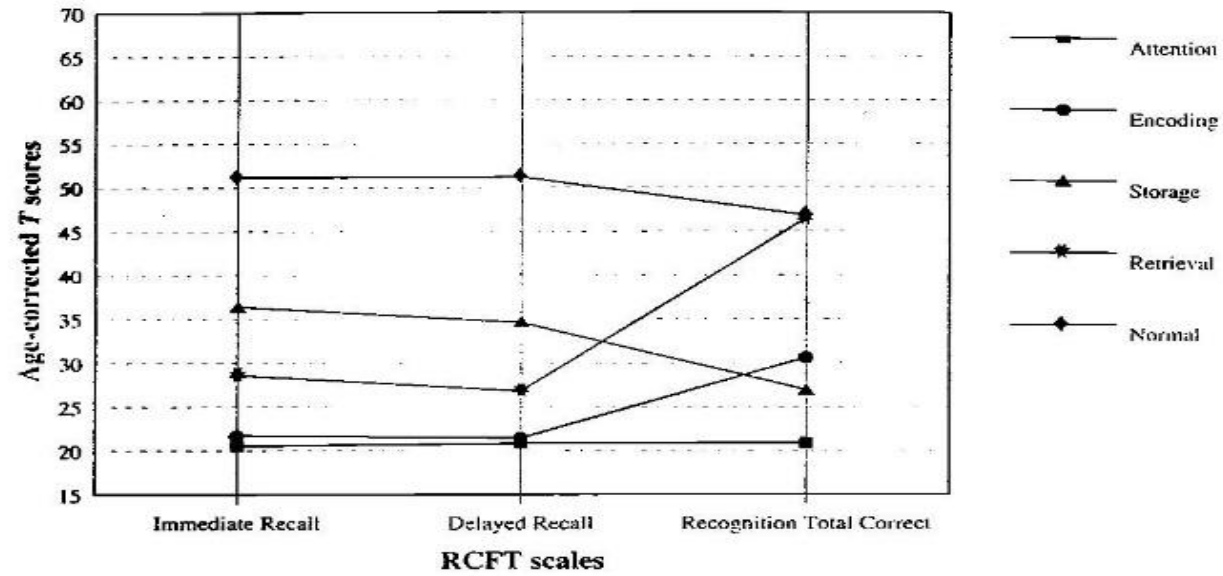
IQ score	Puntuación T	Significación clínica
	>50	Normal o en la media
	40-50	Inferior a la media
	30-40	Deterioro moderado
	<30	Deterioro grave

Interpretation of JB patient

2' 13''



Interpretation of JB patient





Questions





Thanks!

www.neucare.eu